8

SUR L'UTRICULE PROSTATIQUE

ET LE

CANAL DE MÜLLER CHEZ L'HOMME

Par M. le docteur Ch. REMY

Chef du laboratoire des cliniques de l'hopital de la Charité,

A propos d'une observation de M. Barth, interne des hôpitaux.

COLLEGE OF SURGEONS OF ENGLAND 11 MAY 19 LIBRARY

(PLANCHES X ET XI.)

OBSERVATION. — Vice de conformation de l'utricule prostatique : — persistance anormale du conduit de Müller en forme de poche diverticulaire rétro-vésicale ; — soulèvement de la muqueuse vésicale formant valvule et empêchant la miction ; — dilatation consécutive des uretères et hydronéphrose double. — (Présentée le 14 novembre 1878 à la Société anatomique de Paris par M. Barth, interne des hôpitaux.)

Burlet (Victor), âgé de six ans, entre le 28 août 1878 à l'hôpital des Enfants, salle Saint-Jean, n° 41, dans le service de M. Labric.

Cet enfant, élevé en nourrice à la campagne, paraît avoir été mal soigné, mal nourri ; on ne peut recueillir sur son compte que des renseignements fort vagues. Depuis une grave maladie qu'il a faite il y a plus d'un an, et qu'on a qualifiée de fièvre cérébrale (?), il a éprouvé une difficulté croissante à uriner : la miction, malgré les plus grands efforts, ne se faisait que goutte à goutte, et très incomplètement. Il y a eu des douleurs vives dans le ventre, dues sans doute à la distension de la vessie ; depuis quelques mois, perte d'appétit, amaigrissement.

Amené à Paris il y a deux jours, il a été présenté à M. de Saint-Germain, qui l'a d'abord supposé atteint de la pierre, l'a examiné, a constaté l'absence de tout calcul vésical, et, en conséquence, l'a fait passer en médecine.

État à l'entrée (28 août). — Le facies est amaigri, le teint jaunâtre, la peau sèche et flasque ; l'habitus général chétif ; point de toux, ni de dyspnée ; sonorité thoracique et respiration satisfaisantes ; cœur normal, battements et bruits réguliers.

L'appétit est très inégal et diminué, la soif vive ; langue jaunâtre, sensibilité normale au creux épigastrique, pas de vomissements ni de diarrhée.

Le ventre est gros et ballonné, phénomène qui paraît dû exclusivement à la distension de la vessie : celle-ci forme un globe arrondi et rénitent, de forme régulière, qui remonte jusqu'à l'ombilic. La pression à sa surface

détermine une envie extrême d'uriner, mais la miction volontaire est impossible : de temps en temps, quelques gouttes s'échappent par regorgement; une petite quantité d'urine est également rendue dans l'action d'aller à la selle, mais la vessie reste pleine.

Le cathétérisme est effectué à l'aide d'une sonde métallique, sans obstacle, et même sans notable difficulté; il amène l'évacuation d'environ un demi-litre d'urine pâle, louche, légèrement lactescente, qui laisse déposer par le refroidissement une petite quantité de globules de pus. L'exploration simultanée par la sonde et par le toucher rectal ne révèle aucune tuméfaction prostatique : l'extrémité de la sonde est sentie nettement à travers le bas-fond de la vessie, sans interposition d'aucun corps anormal.

La vessie une fois vidée, l'enfant accuse un soulagement notable, et ne se plaint plus que de quelques douleurs de reins. En dehors de la rétention d'urine, on ne constate aucun trouble fonctionnel bien défini : les fonctions cérébrale et cérébro-spinale s'exercent régulièrement; il n'y a aucun désordre de la locomotion.

Pendant le mois suivant, l'état général se modifie peu; la rétention d'urine persiste avec les mêmes caractères et nécessite le cathétérisme, qui est répété deux fois par jour; l'urine s'écoule d'abord avec force, mais bientôt la vessie reste inerte, et ne peut être entièrement vidée qu'à l'aide de pressions réitérées sur l'hypogastre. Les urines sont en quantité normale : un litre environ par jour; elles sont louches, comme lactescentes, et renferment une notable quantité de pus; néanmoins, leur odeur est faible et nullement ammoniacale. Les forces se maintiennent, et l'enfant se lève tous les jours; il n'y a pas de fièvre, aucun trouble du côté des organes thoraciques; l'appétit, très irrégulier, semble diminuer progressivement.

24 septembre. — Après une courte promenade dans le jardin de l'hôpital, l'enfant a été pris d'un frisson intense, suivi de fièvre. Le soir, t. 40° 3, céphalalgie et douleurs de reins. Le cathétérisme est plus douloureux que d'habitude : il y a de la sensibilité dans le ventre et à la région lombaire.

Les jours suivants, la fièvre continue avec fortes rémissions matinales; pas de nouveaux frissons. Rien au thorax. Appétit nul, diarrhée, affaiblissement progressif. (Sulf. quin. 0,50.) La rétention d'urine persiste.

6 octobre. — Même état; le sulfate de quinine n'a produit aucun effet, et il est d'ailleurs mal supporté : coliques vives, diarrhée muqueuse abondante. L'appétit est nul, et l'enfant ne prend que du potage. (Ip. ext. mou. 55, 2 gr.)

10 octobre. — La fièvre a pris une allure très irrégulière : la température du matin oscille entre 38 et 39°; celle du soir tantôt ne dépasse pas ce chiffre, et tantôt atteint 40°. Le cathétérisme devient très douloureux; le malade accuse une sensibilité extrême au niveau de la région prostatique; le passage de la sonde détermine une érection intense et une contraction spasmodique de la vessie, qui chasse l'urine en un jet énergique; mais cette contraction cesse bientôt, et le réservoir urinaire, redevenu flasque, ne peut être entièrement vidé.

18 octobre. — Les caractères des urines n'ont pas changé. La maigreur est extrême : les forces continuent à diminuer.

20 octobre. — Aujourd'hui s'est produite une légère poussée de cystite

aiguë, avec envies incessantes d'uriner : urines sanguinolentes. Sensibilité excessive à la pression au niveau de l'hypogastre et des régions lombaires, surtout à gauche. Le toucher rectal ne révèle rien de nouveau.

24 octobre. — Agitation, fièvre; dyspnée excessive. Cependant la sonorité thoracique est bonne, la respiration partout normale. Le soir, les battements du cœur sont tumultueux; il y a un souffle systolique léger à la base, accompagné d'un bruit sec qui paraît être un frottement péricardique; l'abattement est complet, il y a de la somnolence, sans coma véritable. (T 39° 6.)

Autopsie trente heures après la mort. — Le *cerveau* est volumineux, bien conformé; sa substance est ferme, nullement ramollie; les ventricules ont leurs dimensions normales. Les *méninges* sort fortement injectées, sans aucune trace d'exsudats inflammatoires ou autres.

Le *cœur* est volumineux; les cavités droites, dilatées, sont remplies de caillots blanchâtres qui se prolongent dans l'artère pulmonaire; les cavités droites, dilatées, sont remplies de caillots blanchâtres qui se prolongent dans l'artère pulmonaire; les cavités gauches sont vides de sang; les orifices et les valvules ne présentent aucune altération. Le *péricarde*, sain, renferme une petite quantité de sérosité citrine.

Les *poumons* sont fortement congestionnés, surtout aux bases; le parenchyme pulmonaire est sain du reste, et n'offre nulle part ni induration ni caséification. Les *plèvres* sont dépourvues d'adhérence.

Le *tube digestif* ne présente aucune lésion; les ganglions mésentériques ne sont pas engorgés; le *foie*, d'un volume moyen, ne présente rien d'anormal.

Tout l'intérêt de l'autopsie se concentre sur les altérations de *l'appareil génito-urinaire*, qui se présentent de la manière suivante :

Le paquet intestinal étant détaché, on est frappé tout d'abord du volume considérable que présentent les différentes parties de l'appareil urinaire : les reins, égaux en dimension à des reins d'adulte, débordent de chaque côté la colonne lombaire; les uretères dilatés atteignent le volume de l'intestin grêle : ils sont flexueux, contournés sur eux-mêmes, et constituent de véritables circonvolutions avant d'atteindre la vessie, qui est globuleuse et remonte presque jusqu'à l'ombilic.

Ce n'est pas tout : le plus simple examen fait reconnaître au-devant de l'uretère droit, auquel il semble accolé, un autre conduit cylindrique, à peu près de même volume et de même apparence, qui semble s'étendre depuis la vessie jusqu'à l'extrémité supérieure du rein. Cet organe supplémentaire, dont il est mpossible à première vue de déterminer la nature et les rapports exacts, sera décrit tout à l'heure.

Le *rein gauche* est le plus volumineux des deux; la capsule fibreuse est épaisse; le bassinet, les calices, considérablement dilatés, ont comprimé les pyramides, qui sont élargies et affaissées; — à l'œil nu, le parenchyme rénal parait sain dans presque toute son étendue, sauf en quelques points où il offre une teinte grisâtre rappelant celle du pus. — L'examen microscopique a démontré en ces points un état catarrhal des parois des tubuli, avec de petits abcès intra-canaliculaires ; — il y avaît de plus une prolifération considérable

du tissu conjonctif du rein. — Le bassinet, dilaté, offre une surface lisse et blanche sans aucune trace de pyélite : il s'ouvre par un étranglement fort étroit dans l'uretère correspondant, qui présente des sinuosités nombreuses, de véritables circonvolutions avec dilatations et rétrécissements successifs, tellement qu'il est fort difficile à la sonde cannelée d'en suivre le trajet; — plus bas il devient à peu près rectiligne, atteint un diamètre de 2^{cm} environ, et va s'ovrir au bas-fond de la vessie par un orifice oblique très étroit, qui, malgré la dilatation des autres parties, a conservé à peu près sa forme, et son diamètre ordinaire.

Le *rein droit* est moins volumineux que le rein gauche, dont il reproduit à peu près toutes les lésions; mais son tissu est plus atrophié, les papilles sont pâles, affaissées; les pyramides offrent une consistance scléreuse, l'uretère du côté droit est plus dilaté que l'autre; la distension est plus régulière, et s'étend jusqu'à l'orifice vésical, qui admet facilement le petit doigt.

En avant de l'uretère droit, comme nous l'avons déjà dit, est un autre canal, plus rectiligne, assez régulièrement cylindrique, et si semblable à l'uretère qu'il serait facilement confondu avec lui. — Ce conduit ne communique pas avec le rein ; il prend naissance par une extrémité effilée au niveau de la capsule surrénale, et paraît en rapport à ce niveau avec un petit groupe de kystes transparents, gros comme des lentilles, dans lesquels il est aisé de reconnaître un reste du corps de Wolff; — de cette origine il se porte, en s'élargissant rapidement en dedans et en bas, s'accole au bassinet, puis à l'uretère qu'il recouvre, accompagne celui-ci jusqu'à son extrémité inférieure, et plonge en dedans de lui sous le bas-fond de la vessie, où on le perd de vue. — Incisé dans sa longueur, ce conduit laisse écouler un liquide blanchâtre, assez semblable à l'urine purulente qui remplit les uretères et la vessie, mais plus lactescent et paraissant plus concentré. La surface interne est constituée par une muqueuse parfaitement lisse et blanche, sans plis ni aspérités d'aucune sorte. — L'extrémité supérieure se termine en cul-de-sac au niveau des kystes décrits plus haut; — l'extrémité inférieure du canal s'engage sous la vessie, passe entre la tunique musculeuse et la tunique muqueuse, qu'elle soulève, et va s'ouvrir dans l'utricule prostatique, par un orifice qui admet sans difficulté un stylet de gros calibre.

Du côté opposé, on ne découvre rien de semblable au canal anormal qui vient d'être décrit, et pas le plus petit vestige de l'organe embryonnaire qu'il représente.

La *vessie* présente des parois épaisses, considérablement hypertrophiées; la muqueuse, inégale, ecchymosée par places, offre les lésions du catarrhe chronique; — la musculeuse, très développée, dessine des colonnes charnues dirigées transversalement. — Au microscope, les faisceaux charnus se montrent augmentés de volume, mais enveloppés par des travées épaisses de tissu conjonctif qui les étouffent en beaucoup de points. — Le trigone vésical est déformé par la dilatation considérable de l'uretère droit; — de plus, à sa partie antérieure et un peu à droite de la médiane, on remarque un soulèvement de la muqueuse, dû au passage à ce niveau du conduit anormal qui aboutit à l'utricule prostatique : la muqueuse ainsi soulevée forme une sorte de *valvule*, très capable de s'appliquer sur l'orifice du col vésical et d'en oblitérer plus ou moins complètement la lumière.

Les canaux déférents, les vésicules séminales, les canaux éjaculateurs offrent leur forme et leur disposition ordinaires ; la prostate n'est pas augmentée de volume ; enfin le canal de l'urèthre, parfaitement sain dans toute sa longueur, n'offre ni déviations ni rétrécissements.

Si l'on se reporte au développement embryogénique, il est facile de s'expliquer toutes les particularités de ce fait anatomique vraiment exceptionnel, et de retracer l'évolution complète du processus pathologique dont on vient de voir les résultats. — En effet, l'organe supplémentaire, le long diverticule utriculaire que nous voyons s'étendre depuis le corps de Wolff jusqu'à la prostate, ne saurait être autre chose que le conduit de Müller, cet organe transitoire qui constitue le second bourgeon du sinus uro-génital, et qui, dans la première partie de la vie intra-utérine, s'élève verticalement à côté du corps de Wolff. — D'après l'opinion la plus universellement admise, l'organe de Müller, qui forme chez la femme la trompe de Fallope et l'utérus, s'atrophie presque complètement chez l'homme, et ne donne naissance qu'à des organes accessoires : l'utricule prostatique et l'hydatide pédiculée de Morgagni. — Notre observation, en montrant le conduit de Müller anormalement persistant, sous forme d'un long canal côtoyant l'uretère, se terminant supérieurement en cul-de-sac au niveau des débris du corps de Wolff, s'ouvrant inférieurement dans l'utricule prostatique, est une nouvelle preuve à l'appui de cette théorie.

Mais là n'est pas l'unique intérêt qu'elle présente, et cette anomalie de développement a été l'origine d'une série de désordres bien remarquables au point de vue clinique : soulevée par le conduit qui passe au-dessous d'elle, la muqueuse du bas-fond de la vessie s'est trouvée transformée en une sorte de valvule, éminemment capable d'obstruer l'orifice du col vésical, et d'apporter à la miction un obstacle presque insurmontable. — Soit que le conduit anormal ait été distendu par une sécrétion de ses parois, soit que, par suite d'une rétention accidentelle d'urine (peut-être pendant la grave maladie signalée au début de l'observation), le liquide urinaire ait reflué par l'utricule prostatique, toujours est-il que le diverticule placé sous la vessie s'est à un moment trouvé rempli, que la muqueuse vésicale soulevée est venue s'appliquer sur le col vésical et faire l'office d'abturateur, et que la rétention d'urine s'en est suivie, avec toutes ses conséquences, dont la dernière a été l'hydronéphrose double, qui a fini par amener la mort du malade.

Remarques anatomiques sur les faits précédents.

La pièce qu'a présentée M. Barth à la Société anatomique est tout à fait exceptionnelle : on trouvera plus loin quelques lignes sur deux cas semblables que j'ai pu réunir ; mais ce n'est pas seulement à cause de sa rareté qu'elle doit attirer l'attention, c'est parce qu'elle peut servir à résoudre quelques-uns des problèmes embryologiques dont la science s'occupe activement aujourd'hui.

C'est pourquoi je me propose, dans les lignes qui suivent, de mettre en relief les points anatomiques intéressants que renferme cette observation, de la compléter en y ajoutant les faits qu'une dissection ultérieure de la pièce m'a révélés (1), et de chercher à en tirer des conséquences au point de vue du développement des organes genito-urinaires.

Nous trouvons dans cette observation un exemple de persistance pendant la vie extra-utérine d'organes qui ne sont que tout à fait transitoires pendant la vie intra-utérine. Cette anomalie n'existait que du côté droit seulement ; à gauche, le développement avait suivi la marche régulière : aussi était-il naturel d'espérer que la comparaison entre le côté développé et le côté en arret d'évolution, nous fournirait quelques données. Beaucoup d'opinions ayant été émises sur la destinée des parties embryonnaires de l'appareil genito-urinaire qui s'atrophient chez l'adulte, nous avons cherché en quoi le fait actuellement sous nos yeux pouvait confirmer ou détruire les opinions les plus accréditées.

A la partie supérieure et interne du rein droit, se trouve un amas de 12 à 15 kystes, pressés les uns contre les autres. Les plus gros ont le volume d'un pois, les plus petits celui d'un grain de millet. Ils sont sphériques, quelques-uns sont aplatis et vides. Ces kystes ont une paroi excessivement mince qui laisse voir leur contenu, qui est un liquide incolore et transparent comme de l'eau de roche. Nous n'avons aucun renseignement sur les propriétés chimiques de ce liquide. Il était d'une consistance très fluide, et il s'est échappé assez rapidement des kystes.

Ces kystes sont situés sur la face externe de la capsule fibreuse du rein, ils y adhèrent fortement. Ils sont complètement indépendants du rein d'une part (car on peut décortiquer à leur niveau la capsule sans trouver d'adhérences au rein) ; et d'autre part, la capsule surrénale qui leur est superposée n'offre non plus aucune relation.

Ce groupe kystique reçoit une branche artérielle spéciale venue

(1) La pièce anatomique offerte par M. Barth est conservée au laboratoire de la Charité.

de l'artère rénale, et une veine spéciale en sort pour aller se rendre dans la veine cave inférieure.

Il n'était pas possible un seul instant de considérer ces kystes comme étant une portion altérée du rein, à cause de la séparation compléte qu'établit la capsule fibreuse entre eux et le parenchyme rénal. Nous avons affaire à un organe particulier indépendant, ayant même sa circulation particulière; nous verrons plus loin quel est cet organe. Mais c'est surtout par l'étude de ses connexions que nous pourrons arriver à une appréciation exacte. D'une part en rapport avec le rein et la capsule surrénale, cet organe d'autre part est relié à un long canal qui commence à sa partie interne et inférieure, et qui s'étend de là jusqu'à l'utricule prostatique.

Ce canal prend naissance par une extrémité fermée en doigt de gant, solidement fixée à l'organe kystique anormal : il offre en ce point le volume d'une plume d'oie. Le volume s'accroît ensuite progressivement de haut en bas, pour acquérir les dimensions d'un petit intestin au niveau de la vessie urinaire. Ce canal s'accole d'abord au bord interne du rein, puis au bassinet,puis il accompagne l'uretère et lui devient postérieur à son arrivée à la vessie. Il traverse une sorte de sphincter formé par les fibres musculaires de la vessie, puis il abandonne l'uretère, qui s'ouvre dans la vessie au lieu normal, et il se glisse entre les fibres musculaires presque sous la muqueuse; et enfin il atteint l'utricule prostatique, dont l'orifice se présente sur la ligne médiane du veru-montanum et atteint à peine 2 millimètres de diamétre. Entre cette portion rétrécie et le sphincter dont j'ai parlé plus haut, notre canal a subi une dilatation énorme, sur le rôle de laquelle M. Barth a déjà insisté. (Voy. l'observation.) Les parois de ce canal sont minces, un quart de millimètre; elles semblent formées de trois parois, une fibreuse, une musculeuse et enfin une muqueuse : la muqueuse, lisse, présente des valvules échelonnées sur la longueur du canal, et au niveau de la poche placée dans les parois vesicales, elle a un aspect réticulé et présente des diverticules. Le canal déférent droit ainsi que la vésicule séminale et le testicule existaient. Le canal éjacu-

lateur droit venait s'ouvrir dans l'uréthre en avant et à droite du veru-montanum et de l'utricule prostatique.

Ce long canal, placé entre le canal déférent et l'uretère, n'est autre chose que le conduit de Müller qui s'observe pendant la période embryonnaire ; l'amas de kystes auquel il aboutit doit être considéré comme un rudiment du corps de Wolff. Le corps de Wolff et le conduit de Müller ont conservé les rapports qu'ils offraient pendant la période de développement de l'uretère et du rein. Le conduit du corps de Wolff a formé le canal déférent et ses dépendances, l'épididyme et les vesicules séminales : le canal de Müller a persisté, il forme une véritable trompe utérine, et la cavité à laquelle il aboutit, l'utricule prostatique, est bien un utérus chez un mâle. Ainsi se trouve réalisée chez l'homme une condition anatomiqne qui s'observe sur les femelles de quelques animaux (Vache, *Anat. comp.*, Chauveau), la persistance de trois canaux de la période embryonnaire. Il existe chez ces dernières, en outre des trompes et des uretères, un canal qui s'étend de l'ovaire à la partie inférieure du vagin.

Il me semble que cette pièce donne une démonstration évidente de la proposition émise pour la première fois par Weber : que l'utricule prostatique est un utérus mâle, vestige d'une période de la vie de l'embryon. Cette opinion, qui s'appuyait sur l'étude du développement des embryons, fut adoptée sans résistance en Allemagne et en France. M. Ch. Robin l'accepta et chercha à la propager, non sans rencontrer de nombreux contradicteurs. Aujourd'hui la chose est admise par tous les anatomistes (Sappey, *Embryologie,* 1878, Ch. Robin et Littré, *Dict.*; Ch. Robin et Cadiat, *Constitution des muqueuses de l'utérus mâle*, etc., Journal *de* l'*Anatomie*, 1875. Pouchet, *Annales de Gynécologie*).

Lorsque le canal de Müller s'atrophie, que devient-il? Cette question a été posée par beaucoup d'auteurs. Nous venons de voir que tous sont d'accord pour reconnaître le vestige de l'extrémité inférieure de ce conduit dans l'utérus mâle; mais il règne beaucoup d'incertitude sur la destinée des autres parties du conduit. Valdeyer, (*Archiv. f. microscop.*, *Anat.*, vol. XIII, p. 278)

et L. Löwe (*Ibid.*, vol. XVI, p. 16) ont pensé que l'hydatide de Morgagni était un débris du canal de Müller.

J'ai donc cherché si l'hydatide n'éxistait pas sur le testicule droit, et j'en ai trouvé une très volumineuse de la grosseur d'un grain de millet. En comparant le côté anormal avec le côté sain, je fus frappé de l'absence d'hydatide sur le testicule gauche : voici donc un fait en contradiction avec l'hypothèse de Waldeyer.

Que devient le corps de Wolff après son atrophie? Giraldés, dans un mémoire couronné par l'Académie des sciences, avait cru démontrer qu'il formait un petit corps spécial placé sur l'épididyme ou le cordon, sous le feuillet de la séreuse (*Recherches anatomiques sur le corps innominé*, Journal de la phys. de l'homme et des animaux, 1861). Henle a désigné le même corps sous le nom de parépididyme, Waldeyer sous celui de paradidyme.

J'ai empoyé les procédés indiqués par Giraldès pour rechercher ce vestige du corps de Wolff. Mais je fus très étonné de le retrouver sur les deux testicules, malgré la persistance d'un rudiment du corps de Wolff sur le rein droit.

Ma seule observation ne peut renverser ce qu'ont édifié les travaux de Waldeyer et de Giraldès; mais néanmoins je ne crois pas inutile d'avoir fait la recherche et d'avoir mentionné le résultat.

Si d'un côté l'observation de cette monstruosité est défavorable à Waldeyer, elle tourne en sa faveur par un autre point de vue. Ainsi, il est certain que le testicule est tout à fait bien formé malgré la persistance du corps de Wolff, ce qui n'aurait pas dû avoir lieu si les tubes testiculaires naissaient des tubes de Wolff. Si l'on admet avec Waldeyer la formation des tubes testiculaires aux dépens de l'épithélium germinatif, l'explication du fait actuel ne rencontre aucune difficulté.

J. A. Boogard a rapporté l'observation d'un homme de soixante-six ans qui offrait une persistance des deux canaux de Müller. Cette observation a beaucoup d'analogie avec notre cas, mais les canaux n'étaient pas réunis inférieurement de façon à former un utérus ; ils aboutissaient à la portion prostatique de l'urèthre. M. Pouchet, qui en a donné dans ce journal l'analyse (voyez année 1877, p. 200), remarquant que le développement

des deux canaux de Müller était inégal, y a trouvé un point de comparaison avec l'atrophie également unilatérale des organes génitaux femelles des oiseaux. Il est à noter que, dans notre cas, la comparaison n'est plus possible, puisque c'est le côté droit qui est resté développé, tandis qu'il avorte chez les oiseaux.

M. le Dr E. Martin a observé aussi un cas de persistance des canaux de Müller, mais seulement chez le fœtus, et cette persistance s'accompagnait d'un arrêt de developpement de presque tous les organes génito-urinaires. (Voyez ce *Journal*, 1878, p. 21.)

EXPLICATION DES PLANCHES.

PLANCHE X.

La planche X représente en grandeur naturelle les particularités de l'appareil génito-urinaire qui ont fait le sujet de ce travail. Afin de pouvoir reproduire la pièce en entier, nous avons été forcé de replier l'uretère et les conduits de Muller; le rein est figuré renversé.

Fig. 1. — Face latérale droite de la vessie.
E. Orifice du conduit éjaculateur droit.
P. Orifice de l'utérus mâle sur le veru-montanum. (Des épingles ont été figurées engagées dans ces orifices, afin de montrer le canal dont chacun dépend.)
S. Vésicule seminale.
D. Canal déférent.
M. Canal de Muller qui s'engage avec l'urétère par une boutonnière musculaire de la vessie, de nouveau figuré en J. Il est alors situé entre la muqueuse vésicale et la couche musculeuse.
V. Uretère.
C. Vessie.
B. Bassinet.
R. Rein.
K. Kystes représentant le débris du corps de Wolff droit.
A. Artère de l'amas kystique.
V. Veine.

Planche XI.

Fig. 2. — Face postérieure de la vessie.
I. Prostate.
S. D. C. M. U. Même signification qus plus haut.

Fig. 3. — Face antérieure de la vessie.
P. Orifice de l'utérus mâle sur le veru-montanum. En avant sont les deux orifices des canaux éjaculateurs.
N. Orifices dilatés des uretères.

Fig. 4. — Testicule droit.
T. Testicule.
X. Épididyme.
H. Hydatide de Morgagni.
C. Corps de Giraldés.

Fig. 5. — Mêmes lettres que précédemment.

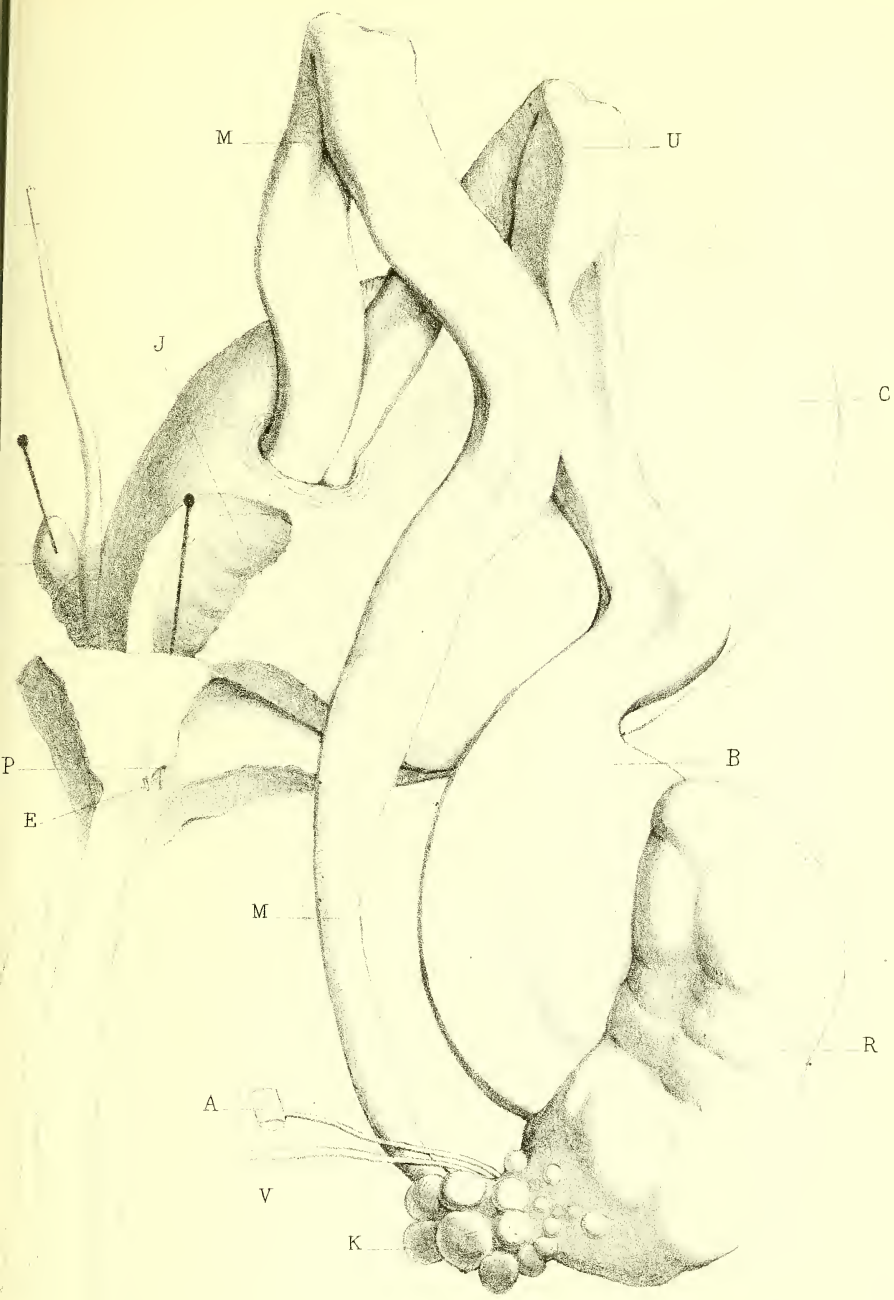

emy ad nat. del. et lith. *Imp. Becquet, Paris.*

Persistance du Canal de Muller.

Germer Baillière & Cie Libraires à Paris.

THE COLLEGE OF SURGEONS OF ENGLAND
LIBRARY

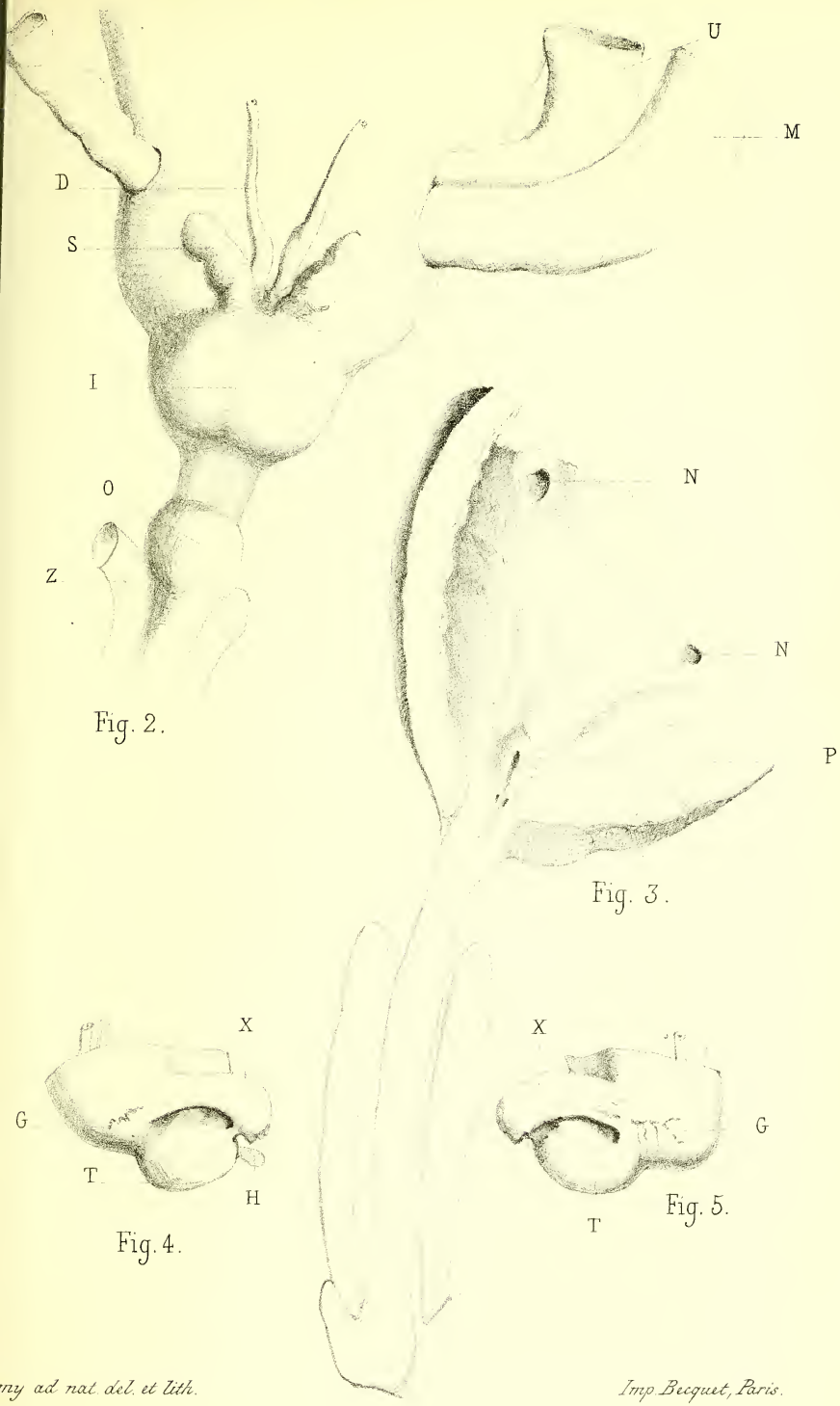

Fig. 2.

Fig. 3.

Fig. 4.

Fig. 5.

ny ad nat. del. et lith. *Imp. Becquet, Paris.*

Persistance du Canal de Muller.

Germer Baillière & Cie Libraires à Paris.

ROYAL COLLEGE OF SURGEONS OF ENGLAND
11 MAY 1
LIBRARY

ROYAL COLLEGE OF SURGEONS OF ENGLAND
11 MAY 1
LIBRARY